

Primer tiempo de reconstrucción auricular en microtia: simplificando el abordaje de piel

First stage microtia reconstruction: simplifying skin approach



Valotta M.F.

María Fernanda VALOTTA*

Resumen

Introducción y objetivo. Siendo la reconstrucción auricular una de las áreas más complejas dentro de la Cirugía Plástica, una vez dominado el arte de la talla de cartilago, es en los tejidos blandos donde reside la clave del éxito de este tipo de intervención.

El objetivo de este artículo es brindar pautas claras para efectuar un correcto diagnóstico del remanente micrótico y, de acuerdo al mismo, elegir en forma adecuada el tipo de abordaje de piel para cada paciente.

Material y método. Estudio descriptivo de la técnica quirúrgica para el primer tiempo de reconstrucción auricular en microtia, presentando una modificación de la clasificación clásica de Nagata para correlacionarla con los 2 tipos de abordaje empleados que son una simplificación de los 4 diferentes tipos de abordaje descritos por Firmin; complementamos con un estudio retrospectivo de casos clínicos que resumen nuestra experiencia hasta el momento.

Resultados. Analizamos resultados de 133 reconstrucciones auriculares en microtia virgen. Comprobamos que un correcto diagnóstico del remanente micrótico según la clasificación propuesta deriva en una acertada elección del abordaje de piel.

Conclusiones. El correcto manejo de los diversos remanentes micróticos permite obtener el máximo provecho de las condiciones locales y brindarle a la futura oreja la mejor cobertura posible, la piel local, que jamás se debe reseca ni comprometer para brindar una cobertura de inferior calidad a fin de colocar un material aloplástico.

Abstract

Background and objective. Auricular reconstruction has always been a major challenge in the field of Plastic Surgery. Once carving of the cartilage framework is mastered, the key to success relies on adequate treatment of the soft tissue. The goal of this article is to provide tools to perform a correct diagnosis of the microtic remnants in order to choose adequately the type of skin approach for each case.

Methods. A descriptive study of the surgical technique for the first stage of microtia reconstruction is conducted in which a modification of the classic Nagata classification is presented, correlating each type of remnant with one of the 2 skin incisions we propose which result from a simplification of the 4 types of approaches proposed by Firmin, complemented with a retrospective study of our clinical cases.

Results. We analyzed 133 cases of reconstructive otoplasty in virginal microtia. It has been concluded that a correct diagnosis based on the classification proposed derives in the best choice of the skin approach for each case.

Conclusions. An adequate management of skin remnants allows to take maximum advantage of local conditions and provide the best cover for a reconstructed ear, which is the vascularized and supple skin of the microtia and mastoid region, which can never be sacrificed and replaced by a lower quality tissue in order to place an alloplastic material.

Palabras clave Microtia, Cirugía microtia, Reconstrucción auricular, Reconstrucción oreja

Nivel de evidencia científica 4b Terapéutico
Recibido (esta versión) 23 abril/2020
Aceptado 20 agosto/2020

Key words Microtia, Microtia surgery, Ear surgery, Ear reconstruction

Level of evidence 4b Therapeutic
Received (this version) 23 April/2020
Accepted 20 August/2020

Conflicto de intereses: La autora declara no tener ningún interés financiero relacionado con el contenido de este artículo.

Financiación: No hubo fuentes externas de financiación para este trabajo.

Introducción

La reconstrucción auricular con autoinjerto costal constituye la técnica de elección en el tratamiento de la microtia.⁽¹⁾ Descrita por Tanzer en 1959,⁽²⁾ la técnica fue desarrollada y refinada significativamente por Burt Brent en los años 80,⁽³⁾ quien fue el primero en inaugurar la era de la reconstrucción auricular estética con resultados satisfactorios, reproducibles y probados a corto, mediano y largo plazo en un número importante de pacientes.⁽⁴⁾ A partir de los años 90, Nagata en Tokio⁽⁵⁾ y Firmin en París⁽⁶⁾ han perfeccionado la técnica, reduciéndola a 2 tiempos quirúrgicos, con resultados excelentes.

La técnica de Firmin se desprende de la técnica original en 2 tiempos del padre de la reconstrucción auricular moderna, Satoru Nagata,⁽⁵⁾ para transformarse en una técnica totalmente diferente.⁽⁶⁻⁹⁾ Consta de 2 tiempos: en el primero, se realiza la toma del cartílago costal, el tallado de la maqueta y la colocación de la misma debajo de la piel; en el segundo, se realiza la reconstrucción del surco, teniendo que pasar un período mínimo de 6 meses entre un tiempo y otro. El primer tiempo de esta técnica tiene 2 pilares fundamentales igualmente importantes, que son el tallado de la maqueta y el tratamiento de la piel.

Al inicio de la curva de aprendizaje, el tallado de la maqueta constituye el principal foco de interés para el cirujano. Se requiere una capacidad artística innata para reproducir la compleja estructura tridimensional de la oreja a partir de cartílago costal. Con el entrenamiento adecuado y perseverancia, se puede aprender este paso de la técnica quirúrgica.⁽¹⁰⁾ Una vez dominado el arte de la talla, el cirujano cae en la cuenta de que el verdadero desafío de esta operación consiste en optimizar el remanente micrótico presente para ofrecerle al armazón de cartílago la mejor cobertura posible, que siempre es la piel local.

Este es el foco de interés de este artículo, en el que proponemos algunas modificaciones a la clasificación de Nagata y a los abordajes propuestos por Firmin que simplifican la elección del abordaje de piel, logrando un óptimo aprovechamiento de las condiciones locales de los tejidos blandos.

Material y método

Presentaremos un estudio descriptivo de la técnica quirúrgica para el primer tiempo de reconstrucción auricular en microtia, describiendo una modificación de la clasificación clásica de Nagata⁽⁵⁾ para correlacionarla con los 2 tipos de abordaje que utilizamos, que son una simplificación de los 4 diferentes tipos de abordaje descritos por Firmin.⁽⁷⁾

Complementamos todo ello con un estudio retrospectivo sobre los casos clínicos que resumen nuestra experiencia hasta el momento, en el que incluimos todos los pacientes de microtia virgen, es decir, sin operaciones previas, que se han presentado en nuestra práctica desde enero de 2011 a enero de 2020. Excluimos los casos secundarios, los casos atípicos (baja implantación del pelo, conducto auditivo bajo) y los casos con reconstrucción previa del conducto auditivo. Como no se nos han presentado en nuestra práctica, no forman parte de esta casuística los casos en los que la piel del remanente es suficiente en anchura y altura como para realizar un recambio del cartílago malformado por una maqueta de cartílago costal correcta desde el punto de vista anatómico, ya que son extremadamente raros; quizás esto se deba a que esta deformidad pasa desapercibida para la mayoría de los pacientes.

Describimos a continuación todos los pasos seguidos para la valoración, clasificación y tratamiento del grupo de pacientes de estudio, que consisten en el examen clínico del paciente, la explicación de la clasificación que proponemos y su correlación con los distintos abordajes de piel que utilizamos, la edad adecuada para efectuar este tipo de operación, una descripción exhaustiva de la técnica quirúrgica en lo que se refiere al tratamiento de la cobertura cutánea, los cuidados postoperatorios que implementamos y los resultados obtenidos en nuestra serie de casos.

Examen clínico del paciente

Incluimos en este estudio retrospectivo todos los pacientes con buenas condiciones locales para la reconstrucción, siendo la mayoría microtias aisladas. Si bien todas las microtias aisladas a simple vista parecen no tener malformaciones asociadas, no olvidemos que son todas microsomías hemirraneofaciales. Esto es fácilmente comprobable al realizar un examen minucioso del paciente, en el que podremos encontrar una ligera desviación de la línea interincisal y/o una leve atrofia de tejidos blandos. Seguramente si realizamos una radiografía panorámica de mandíbula en estos pacientes también encontraremos alguna discrepancia en el cóndilo del lado afectado. Es por esto que todos los pacientes deben ser examinados por el pediatra en busca de malformaciones asociadas, sobre todo a nivel renal, que si bien son mucho menos frecuentes que en los casos sindrómicos, pueden presentarse igualmente.

La primera maniobra a realizar al examinar la región auricular consiste en la toma del molde de la oreja del lado sano. Una vez hecho esto, con el paciente sentado y mirando al frente, empleamos una regla curva para trasladar la altura del lóbulo del lado sano al lado micrótico.

Luego se toman las medidas desde el canto a la raíz del hélix y desde el ala nasal al lóbulo del lado sano y se extrapolan al lado afectado, en decúbito dorsal, girando la cabeza a ambos lados. Elegimos el ala nasal ya que en algunos de estos pacientes, al tratarse de pacientes sindrómicos, la comisura labial puede estar desplazada y por lo tanto no resulta ser un parámetro fiable. Con estas 3 medidas ya contamos con la posición exacta en la que debemos colocar el molde de la oreja a reconstruir y procederemos a trazar el contorno del mismo. Una vez hecho esto, podremos evaluar si existe buen espacio sin pelo en la región mastoidea para efectuar la reconstrucción y podremos clasificar el remanente. Primero determinamos si el lóbulo está bien o mal implantado. Luego evaluamos la anchura del mismo llevando el lóbulo hacia atrás y observamos si es lo suficientemente ancho como para alcanzar el borde posterior de nuestro dibujo. Esta maniobra la aprendimos de la Dra. Francoise Firmin, motivo por el cual denominamos a este gesto maniobra de Firmin (Fig. 1), que es clave para determinar el tipo de abordaje a utilizar.

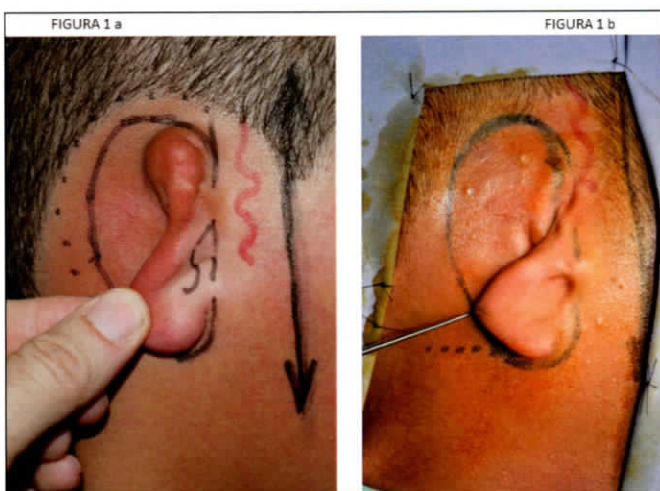


Figura 1. Maniobra de Firmin. Durante el examen físico en consultorio, tras dibujar el contorno de la futura oreja extrapolando las medidas del lado sano, si el lóbulo está implantado en posición correcta, se lleva hacia atrás para verificar si es suficiente en anchura para llegar al borde posterior del dibujo. En caso afirmativo, se elige el abordaje transfixiante (Izq.). En el intraoperatorio se realiza esta maniobra con un gancho de Gillies, marcando la incisión en el punto más ancho del lóbulo, antes de que empiece a angostarse (Der).

Clasificación y planificación del abordaje de piel

Hemos modificado ligeramente la clasificación de Nagata⁽⁵⁾ a fines prácticos para enlazarla con el tipo de abordaje de piel que utilizaremos en cada caso (Fig. 2). El tipo 1 de Firmin,⁽⁷⁾ que es la clásica transposición en Z de Nagata, lo hemos eliminado ya que para utilizar este tipo de abordaje el lóbulo debe encontrarse en buena posición dado que su base de implantación no cambia, y esta situación no es tan frecuente. Además, este abordaje obliga a efectuar incisiones amplias, y a nuestro entender, la preservación del pedículo limita mucho la capacidad de la piel para acomodarse al cartilago, no permiti-

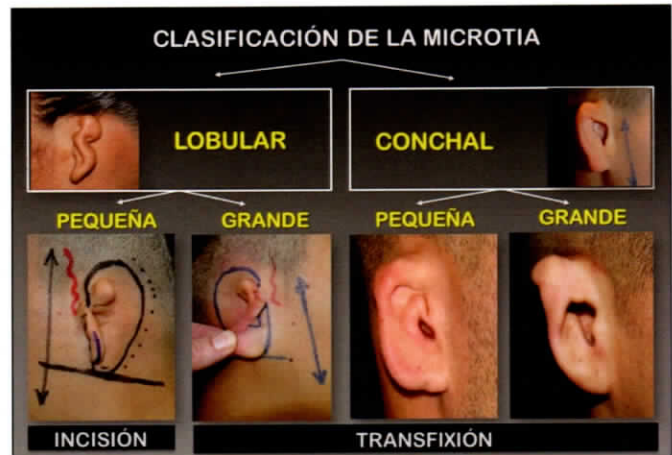


Figura 2. Clasificación de la microtia propuesta por la autora en la que a cada tipo anatómico de remanente micrótico le corresponde un tipo de abordaje. Este esquema simplifica en gran medida la tarea del cirujano a la hora del diagnóstico y la elección del abordaje quirúrgico.

tiendo sacar el mayor provecho del tejido micrótico del que se dispone.

Hemos simplificado el abordaje de la piel utilizando sólo 2 tipos que nos permiten el manejo de todos los casos que hemos operado hasta el momento. Una incisión, que corresponde al tipo 3b de Firmin,⁽⁷⁾ que por lo general es vertical y se ubica en el sector del remanente lobular; y una transfixión, que corresponde al tipo 2 de Firmin,⁽⁷⁾ que es horizontal. A continuación pasaremos a describir los tipos de remanente micrótico con su respectivo abordaje, y mostraremos con ejemplos la evolución de la cobertura cutánea a corto, mediano y largo plazo.

Microtia lobular pequeña. Es el tipo de remanente micrótico más frecuente en nuestra experiencia. El lóbulo es angosto y puede estar bien emplazado o desplazado, por lo general hacia arriba, aunque en algunos casos puede estar desplazado hacia abajo o ligeramente más adelante. Cuando se realiza la maniobra de Firmin, el lóbulo no llega al borde posterior del dibujo. Esto significa que no va a poder ser utilizado como lóbulo para la reconstrucción. Se utiliza una incisión como abordaje, que por lo general es vertical y se ubica en el sector inferior, ya que recientes estudios comprueban que la rama inferior de la arteria temporal superficial, que irriga la zona de la oreja, está ausente en los pacientes con microtia.⁽¹¹⁾

En estos casos, ya que el lóbulo no se podrá utilizar, se adelgaza el tejido graso excedente y se realiza un bolsillo lo suficientemente amplio como para extirpar el cartilago micrótico y colocar la maqueta nueva. La incisión debe ser lo más pequeña posible para preservar la vascularización de la zona (Fig. 3 y 4)

Microtia lobular grande. En estos casos, el lóbulo por lo general se encuentra bien ubicado, y con la maniobra de Firmin alcanza con comodidad el borde posterior del dibujo; por lo tanto resulta lo suficientemente grande como para alojar el sector inferior de la maqueta. Emplearemos una transfixión como abordaje. Se realiza un

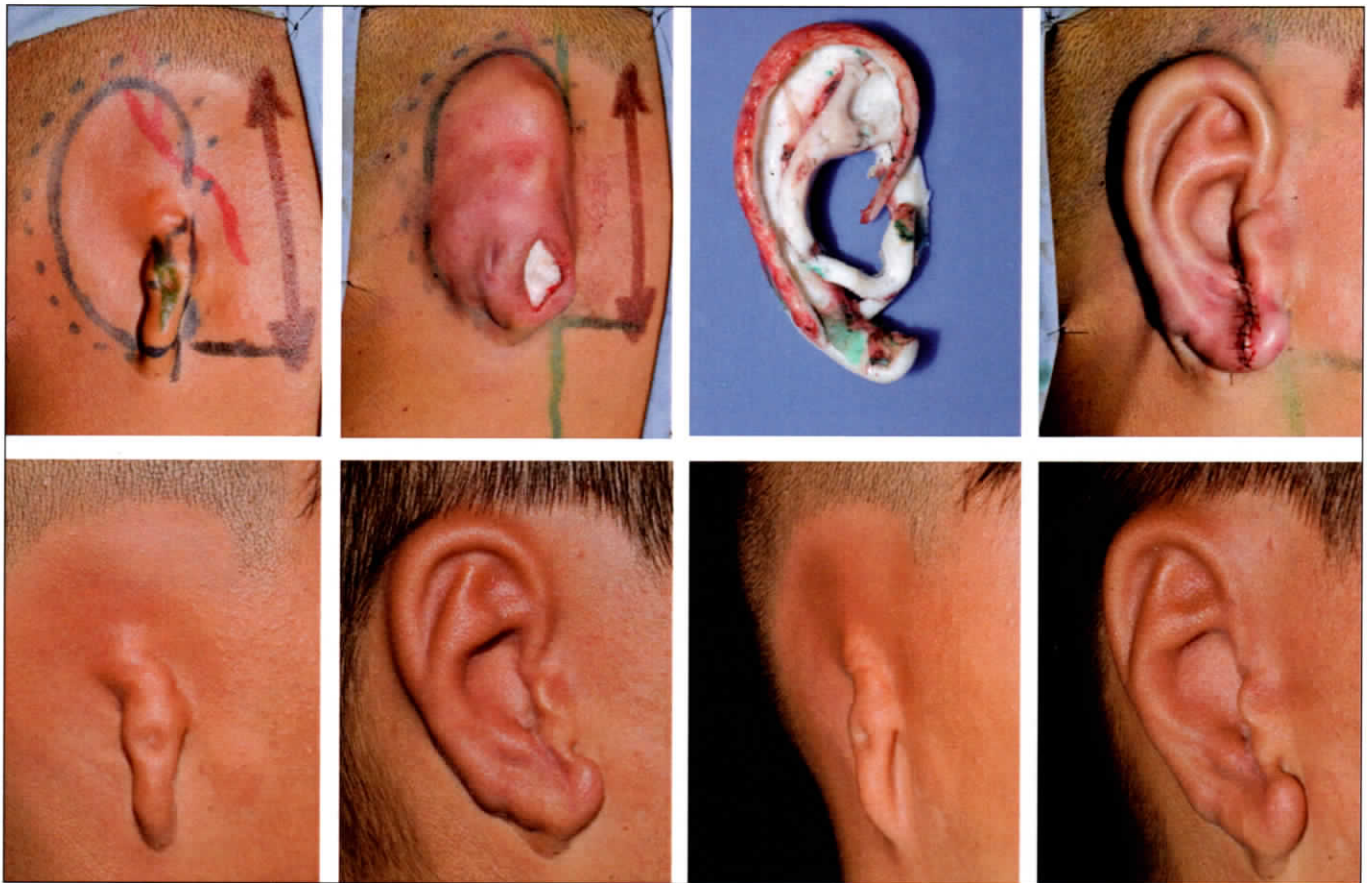


Figura 3. Paciente de 10 años con microtia lobular pequeña. Se destaca la importancia de mapear la arteria temporal previamente, ya que si no, la lesión de la misma es muy probable durante la disección del bolsillo (Sup. Izq.). La incisión debe ser lo más pequeña posible. Puede verse la extensión de la disección y la capacidad de piel con la que se cuenta, más evidente cuando se empaqueta el bolsillo con gasa (Sup. Centroizq.). Foto superior derecha: cirugía terminada. Secuencia inferior de fotos: resultado postoperatorio del primer tiempo a los 6 meses.

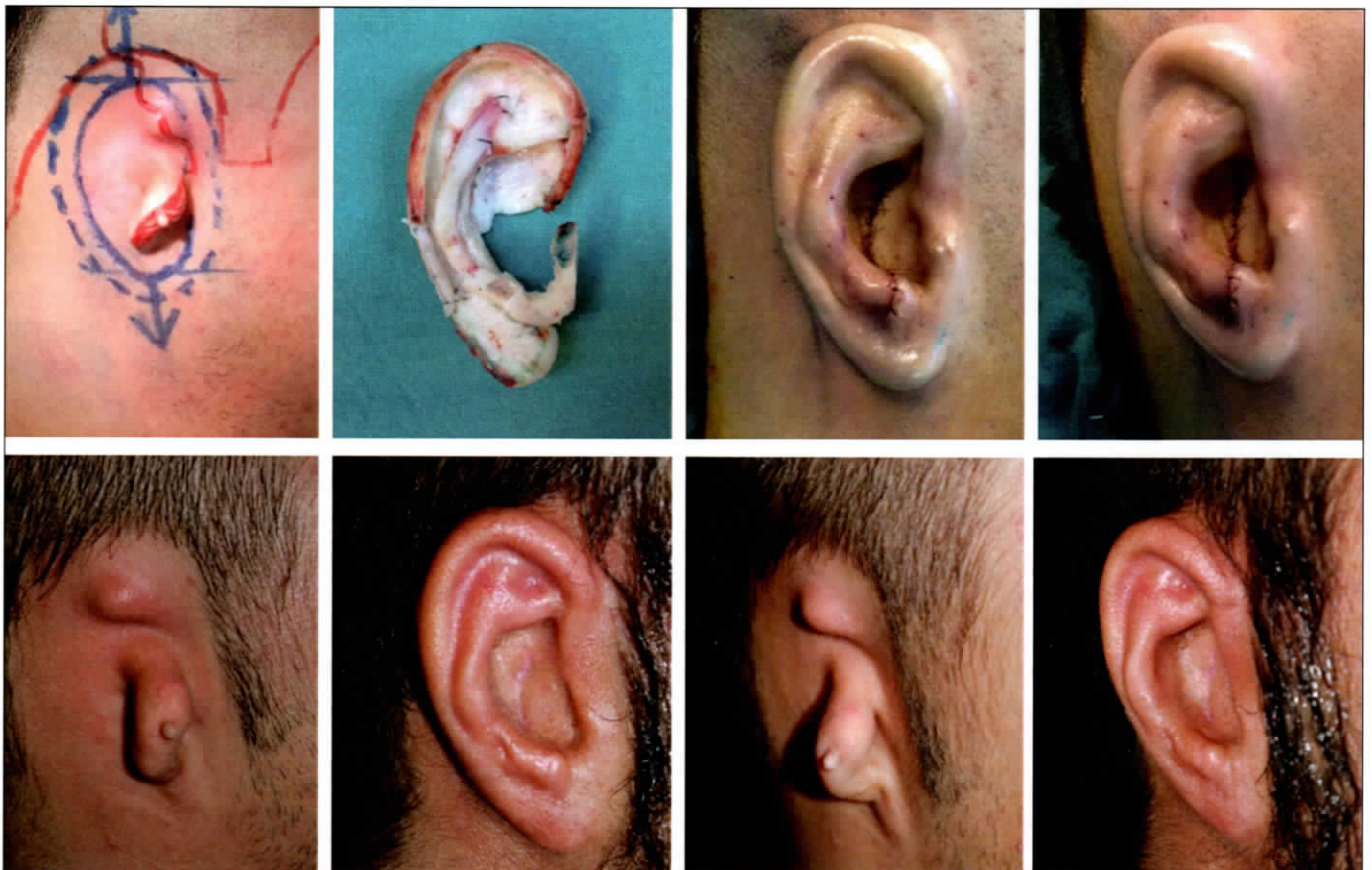

Figura 4. Paciente de 17 años con microtia bilateral lobular pequeña. Lado derecho: incisión vertical marcada en rojo. Este tipo de incisión siempre queda bien camuflada dentro de los relieves de la oreja. Secuencia superior: intraoperatorio. Secuencia inferior: postoperatorio a los 2 años. La cicatriz, con el tiempo, prácticamente imperceptible.

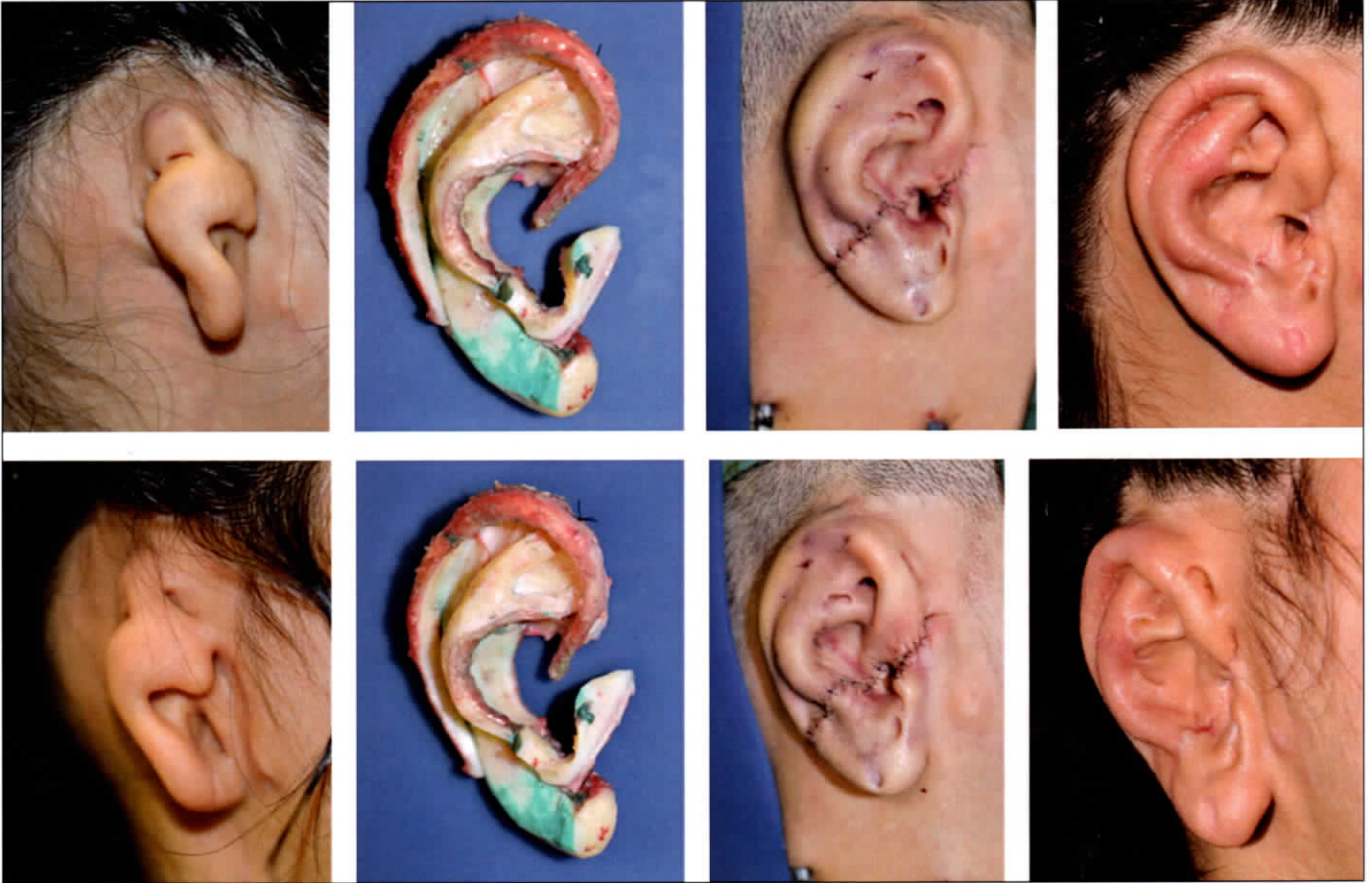


Figura 5. Paciente de 24 años de edad con microtia lobular grande. Se realizó incisión transfixiante. El lóbulo queda suelto y el resto de la oreja queda pegada al cráneo. Pueden verse múltiples indentaciones en la piel debido a la anatomía caprichosa del remanente micrótico, que puede extirparse durante el levantamiento. En la columna de la derecha puede verse el aspecto de la oreja a los 4 meses del primer tiempo.

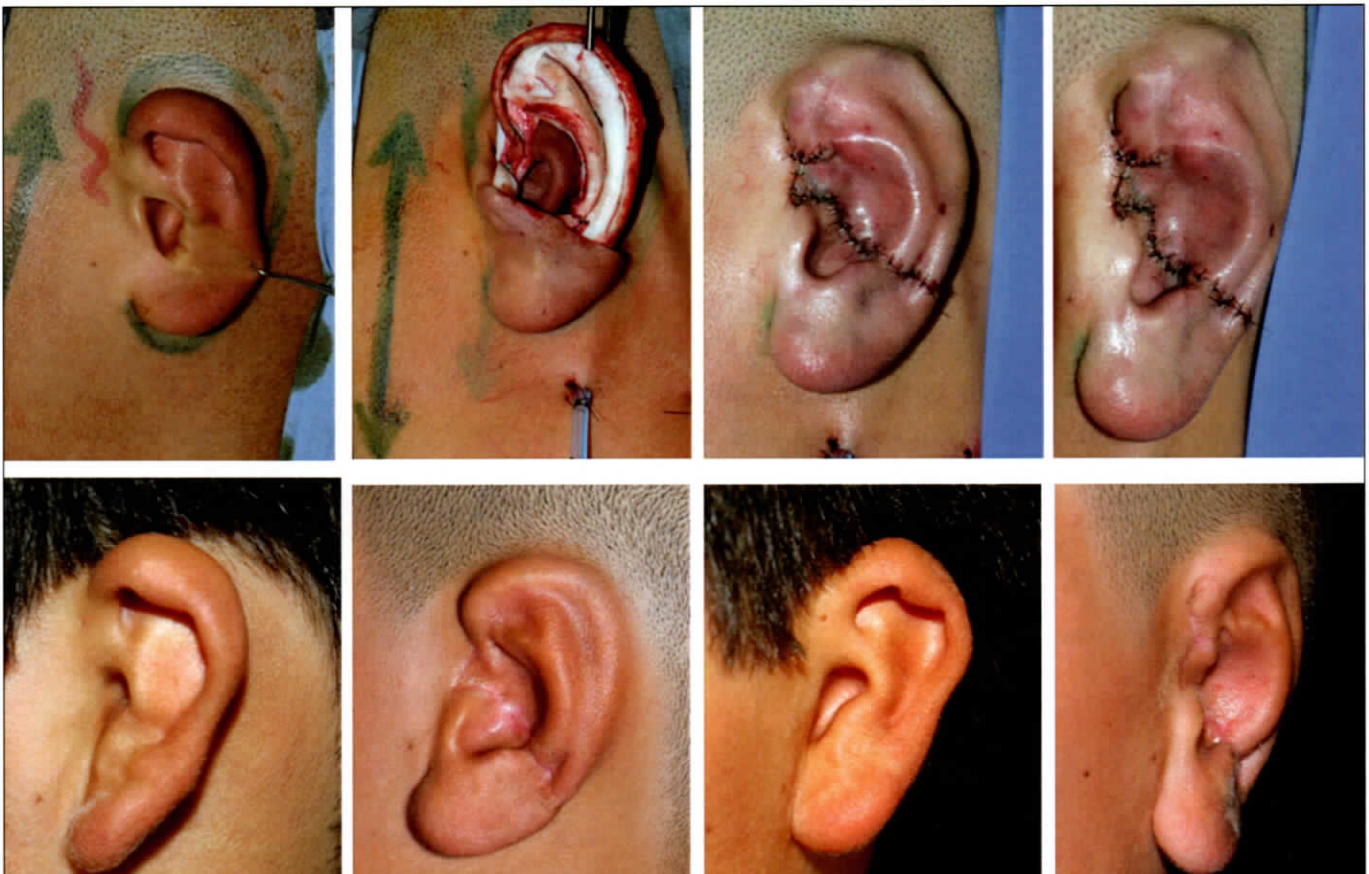


Figura 6. Microtia conchal pequeña: el remanente tiene exceso de piel en la parte superior y un esbozo de concha auricular (Sup. Izq). En la incisión transfixiante, el tercio inferior de la maqueta se introduce dentro del lóbulo (Sup. centroizq.) El ancho de piel en el sector superior resulta difícil de compensar. En este caso el exceso de piel se invaginó delante del hélix (Sup der). Secuencia inferior: pre y postoperatorio a 1 año del primer tiempo.

bolsillo dentro del lóbulo donde irá colocado el lóbulo de cartilago, que quedará suelto, y el resto del armazón quedará adherido al cráneo. La transfixión se realiza en el sector más ancho del lóbulo, justo antes de que el mismo comience a angostarse (Fig. 5).

Microtia conchal pequeña. En estos casos existe un remanente de concha auricular, aunque pequeño. El trago es muy rudimentario y no es conveniente preservarlo, por lo que deberá ser reemplazado por un trago nuevo de cartilago costal. El antitrago se puede preservar cuando es normal, pero se deberá resecar el resto del tejido malformado para dar lugar a acomodar la maqueta. Hay que resistir la tentación de preservar cartilago, ya que por más normal que parezca la estructura, no estará en la posición correcta (Fig. 6).

Microtia conchal grande. En los casos de microtia conchal grande el trago y el antitrago presentan buena forma y dimensiones, motivo por el cual se deben preservar; la concha auricular puede tener un tamaño casi normal, pero de todas maneras se extirpa ya que su preservación generará dobles contornos y ausencia de espacio suficiente para nuestro armazón, en detrimento del resultado final (Fig. 7).

En ambos abordajes, incisión y transfixión, puede ocurrir que el adelgazamiento de ciertas áreas no se pue-

da hacer completo por miedo a comprometer la vascularización, quedando pequeños remanentes cutáneos que podrán ser extirpados en un tiempo intermedio al que llamamos de refinamiento, y que realizamos con anestesia local; o si son mínimos, durante el levantamiento de la oreja (Fig. 8).

Edad adecuada para la cirugía

Los 10 años son la edad óptima para realizar una reconstrucción auricular, según nuestra experiencia, que concuerda con la bibliografía actual sobre el tema.⁽¹²⁻¹⁵⁾ Esto obedece a varios motivos, entre los que el más importante es que a esta edad el niño es ya lo suficientemente maduro a nivel emocional y tiene capacidad de pensamiento abstracto como para tomar una decisión acerca de si quiere o no reconstruir su oreja. Es nuestra experiencia, que cuando el niño asume la responsabilidad por el acto quirúrgico, el postoperatorio cursa sin inconvenientes. Jamás debe sentirse obligado o forzado por los padres, ya que no se trata de una intervención con riesgo de vida. Otro factor igualmente importante es que a los 10 años la oreja ha completado su crecimiento, y por lo tanto esperar hasta esta edad es lo más prudente para obtener simetría en la vista de frente. Cabe destacar que la circunferencia torácica a nivel del xifoides debe

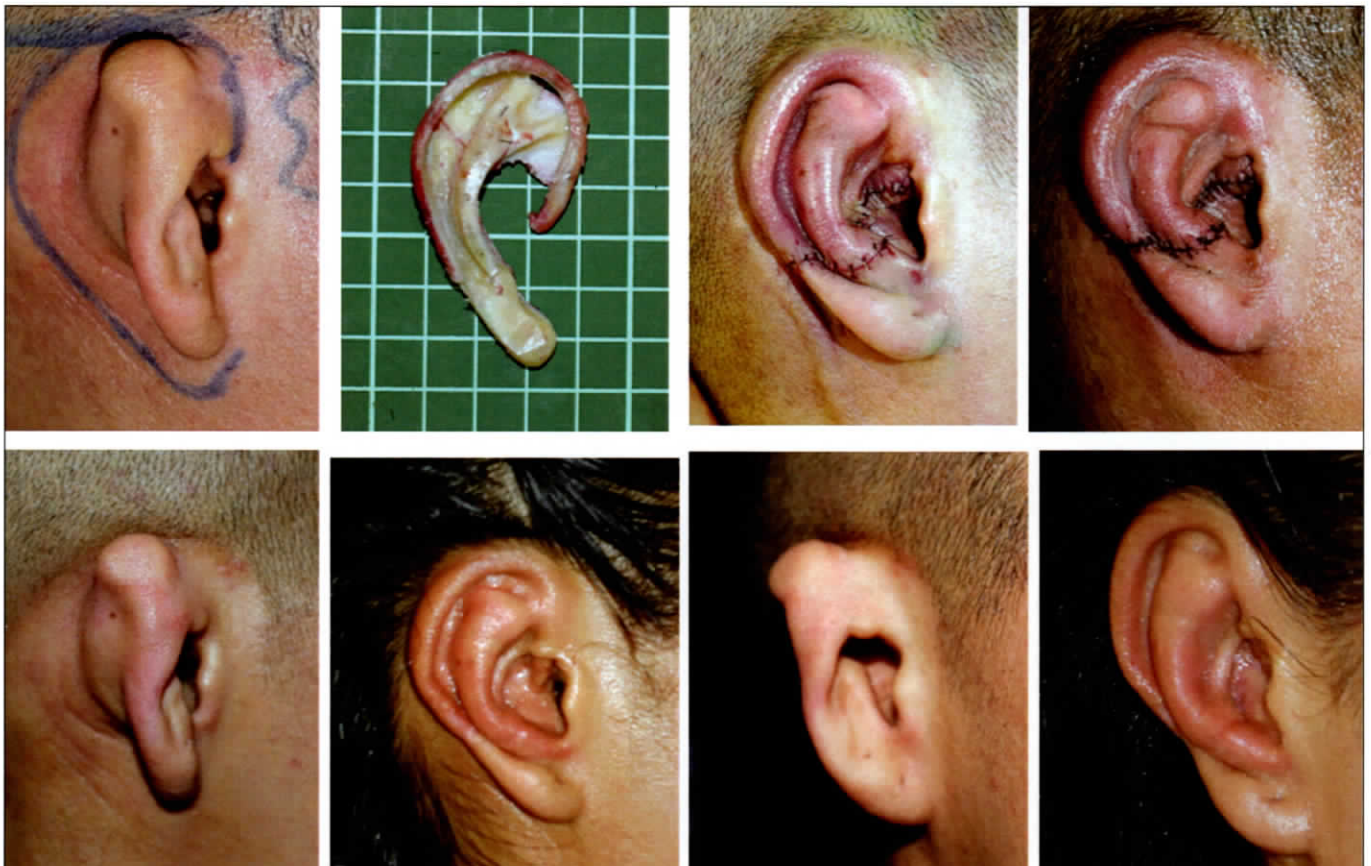

Figura 7. En la microtia conchal grande es importante examinar bien el complejo trago - antitrago y las características de la incisura intertrágica. Si la incisura es corta, es preferible reemplazar el antitrago. En este caso el complejo trago- antitrago era normal, por lo que se decidió preservarlo. La concha se reseca completa y se deja solamente el antitrago adherido a la piel, que se sutura a la maqueta. Foto superior derecha: postoperatorio a los 7 días. Secuencia inferior: resultado final a los 3 años; la paciente decidió no realizar la reconstrucción del surco por estar satisfecha con la proyección obtenida.

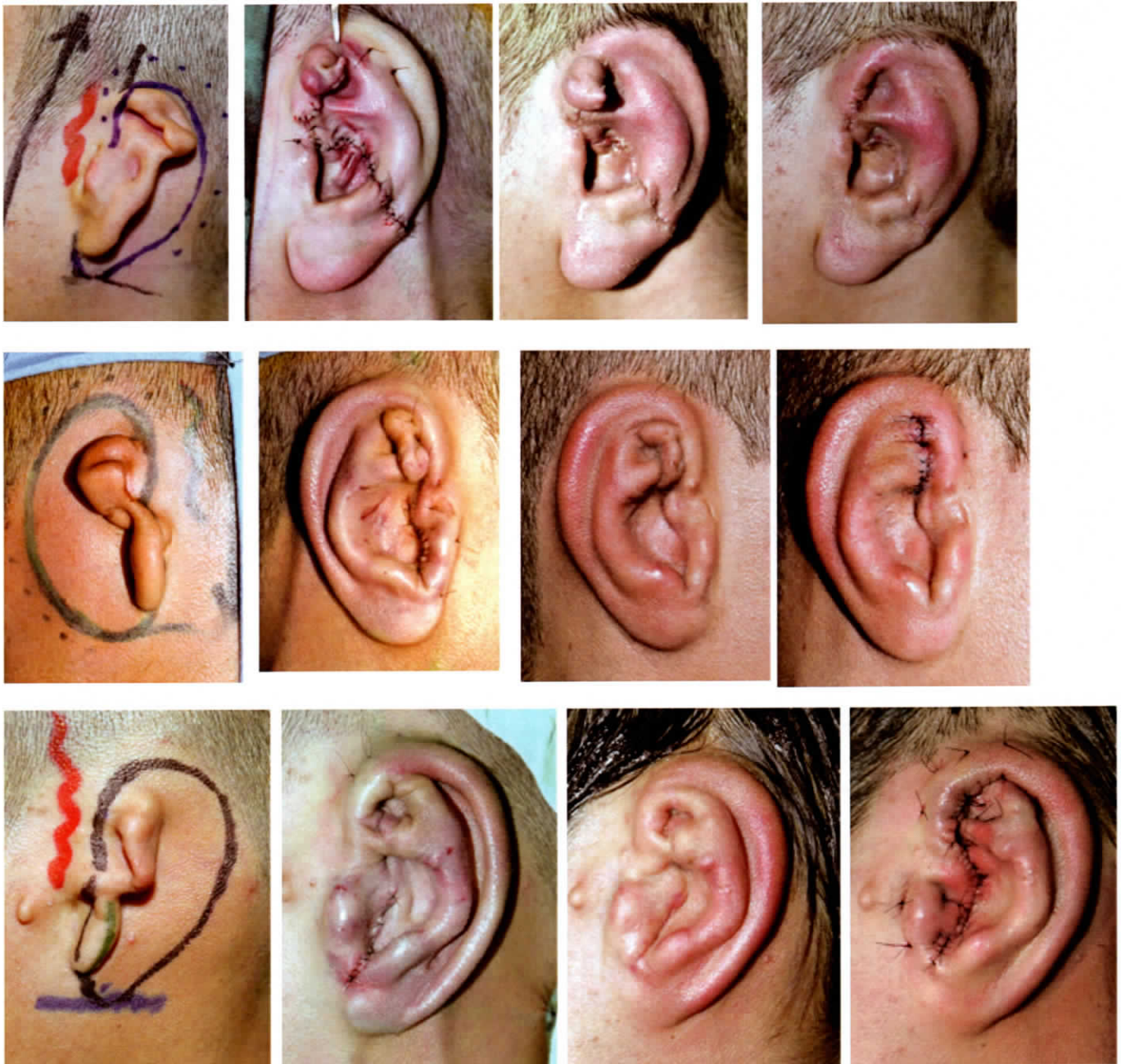

Figura 8. Tiempo de refinamiento: algunos remanentes micróticos presentan excesos de piel en el sector superior, que por seguridad deben resecarse en otro tiempo quirúrgico con anestesia local en adultos, o durante el levantamiento en niños. Estos casos ejemplifican esta situación. Secuencia inferior: el exceso de piel no es tan evidente, pero al desadaptarse la piel del contorno del armazón en algunos sectores, un pequeño retoque con anestesia local optimiza el resultado (Inf. Der.).

ser mayor de 60 cm, a fin de tener material suficiente para realizar una oreja tridimensional, recordando siempre que el resultado que estamos ofreciéndole al paciente es de por vida. Si el niño tiene poco desarrollo de su caja torácica, esperaremos a que este requisito se cumpla para proceder con la intervención. En nuestra casuística no hemos observado malformaciones a nivel del tórax, que sí han sido descritas cuando el cartílago se toma antes de esta edad, lo que supone otro factor muy importante a la hora de tomar esta decisión (Fig. 9).

Técnica Quirúrgica

Describimos a continuación la técnica quirúrgica del primer tiempo de reconstrucción auricular haciendo

foco, exclusivamente, en el tratamiento de la piel, obviando la toma de cartílago, el tallado de la maqueta y el segundo tiempo, que no son objeto del presente artículo.

Comenzamos rasurando el área perimetral al remanente, unos 3 o 4 cm, ya que esto permite tener un buen control de la asepsia intraoperatoria y facilita la adherencia de la cura plana posterior y la higiene postoperatoria. Realizamos la marcación de la altura del lóbulo en la vista de frente y delimitamos el borde anterior de la oreja a nivel de la raíz del hélix y a nivel del lóbulo, de igual manera que lo efectuamos durante el primer examen clínico del paciente. Dibujamos el contorno de la oreja a reconstruir según el molde del lado sano. En los casos bilaterales, realizamos un molde ideal según las condicio-

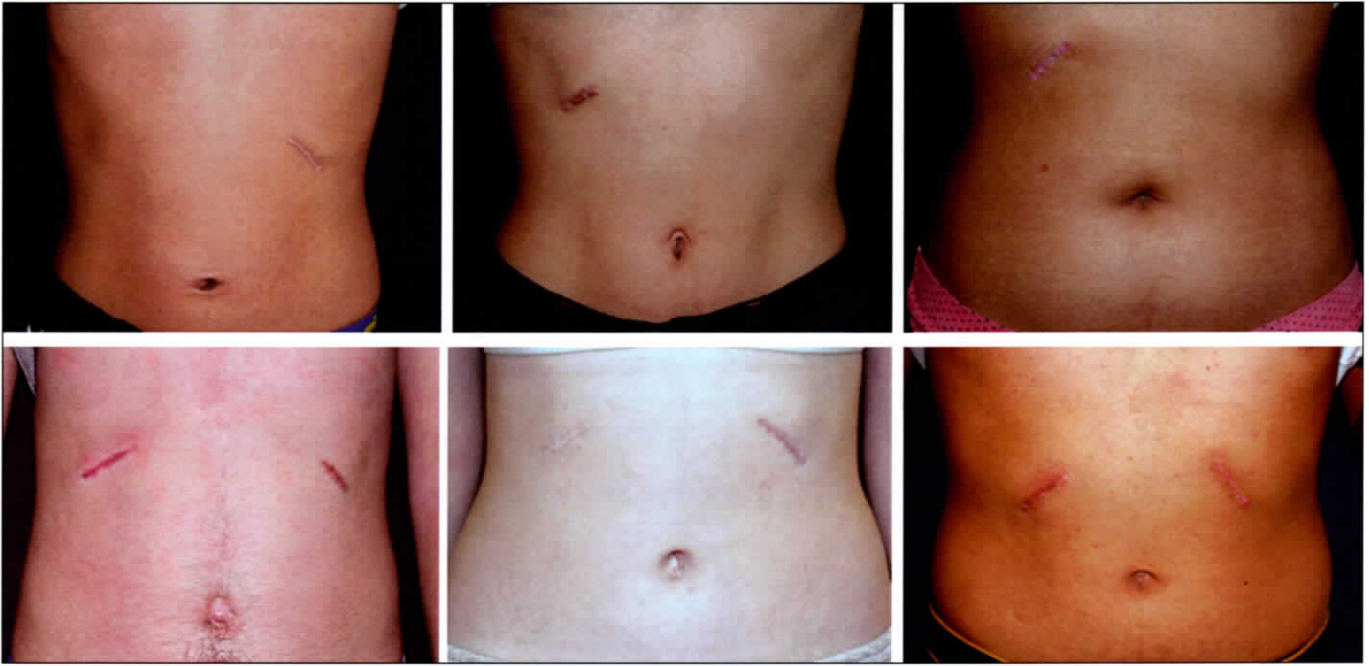


Figura 9. Secuelas cicatriciales resultantes de la extirpación de los cartílagos costales 6, 7, 8 y en algunos casos 9 y parte del 5. No hemos observado deformidades torácicas en nuestra casuística. En la fila inferior puede verse la secuela en pacientes bilaterales.

nes locales de cada paciente. Trazamos el eje de la oreja tomando el ángulo de la oreja sana con el dorso nasal con un transportador y extrapolándolo al lado micrótico. Siempre realizamos un doppler de la arteria temporal, que en la mayoría de las microtias aisladas se encuentra por delante del remanente; sabiendo donde está podemos llevar a cabo la disección sin temor o tomando las precauciones necesarias para no lesionarla. Esto es fundamental ya que si se produce un área extensa de necrosis de piel en el postoperatorio, podremos usar un colgajo de fascia ténporoparietal para salvar la situación.

Bajo anestesia general, una vez marcada la incisión previa maniobra de Firmin, llevamos a cabo infiltración subcutánea de la zona con lidocaína al 0.5% con epinefrina. Extirpamos el remanente micrótico de forma completa, salvo en las microtias conchales cuando el antitrigo o complejo trago-antitrigo es normal y optamos por conservarlo, dejando la piel adherida a la estructura. Disecamos el bolsillo subcutáneo en el plano inmediatamente por encima de la fascia, conservando el plexo subdérmico y el escaso tejido graso subcutáneo. Muchas veces, el cirujano, ante el temor de necrosis de la piel, disecciona más profundo de lo conveniente. Hay que tener cuidado de no disecar por debajo de la fascia ya que esto le quitará elasticidad al bolsillo y dejará la cobertura muy gruesa, lo que en algunos casos puede impedir la adherencia de la piel al cartilago. La hemostasia debe ser meticulosa utilizando un electrocoagulador bipolar en baja potencia. Disecamos el bolsillo aproximadamente 1 cm por fuera de la marcación, para que la piel pueda acomodarse al armazón tridimensional. En los casos de incisión vertical, adelgazamos el

lóbulo ya que no será utilizado como tal. En los casos de incisión transfixiante, lo incidimos en forma completa por sus dos caras y realizamos un bolsillo dentro del mismo. Una vez hecho esto, colocamos el molde de acetato dentro para marcar el punto exacto donde terminará la incisión para la adhesión lobular en la piel mastoidea. Dicha adhesión la realizamos suturando el labio posterior de la incisión del lóbulo con el labio inferior de la incisión mastoidea mediante una sutura continua de Vicryl 5-0. Luego continuamos la disección del resto del bolsillo (Fig. 10). Una vez colocado el armazón, es muy importante comprobar la posición del mismo con respecto al eje, y si es necesario, colocamos dos puntos de fijación a la profundidad con nylon 4-0, por lo general uno en la concha y otro en la raíz del hélix, cuidando que estos puntos no roten la maqueta.

Finalmente, colocamos dos drenajes aspirativos redondos de Blake de 10 french, uno en la concha y otro bordeando el hélix, y realizamos el cierre de piel con nylon 6-0, sin tensión. Para la curación empleamos gasa vaselinada para moldear los relieves de la nueva oreja, luego gasa flow, apósito y film adhesivo transparente, o en su defecto una red, sin vendajes que compriman la oreja.

Cuidados postoperatorios

El paciente es dado de alta al día siguiente de la intervención. Instruimos meticulosamente a las personas a su cuidado para que mantengan los drenajes vacíos y aspirativos y para que eviten por todos los medios que el paciente apoye la zona de la oreja operada. Hay que poner énfasis en que esto puede derivar en necrosis por

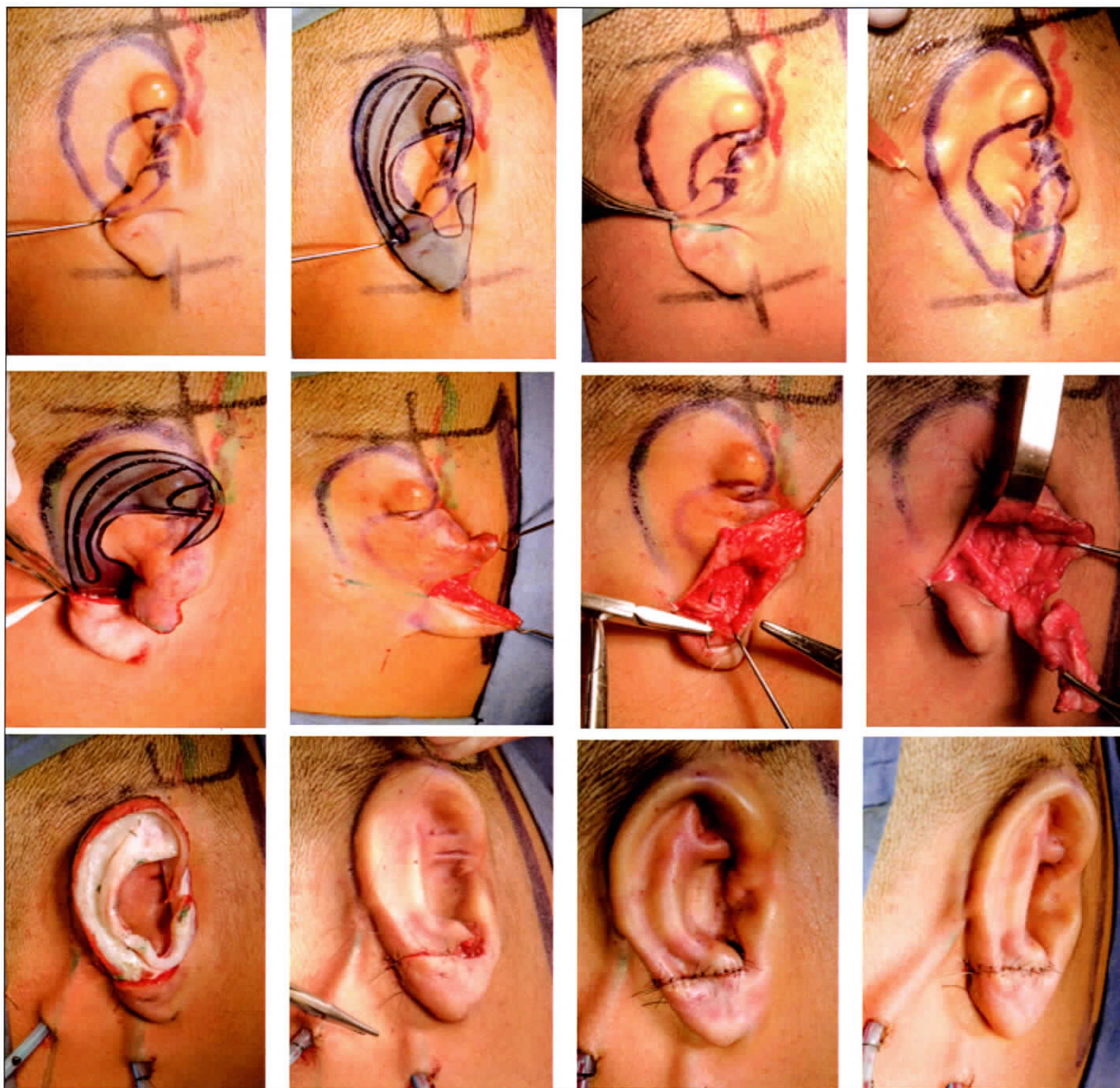

Figura 10. Secuencia intraoperatoria del abordaje transfixiante: la incisión se marca en el punto más ancho del lóbulo, antes de que empiece a angostarse. Para determinar la altura de la incisión transversal a nivel de la piel mastoidea, se realiza un bolsillo en el lóbulo, se introduce el molde de acetato y se hace coincidir el borde inferior del lóbulo con la marcación del contorno de la oreja (Centro izq.). Adhesión lobular (Centro centroder.). Extirpación del remanente micrótico y disección del bolsillo (Centro der.). Secuencia inferior: la maqueta se introduce en el bolsillo del lóbulo para quedar los dos tercios superiores adheridos al cráneo. Sutura con nylon 6-0.

compresión, con el consecuente fracaso de la operación. Programamos la primera curación en el consultorio entre el tercer y el cuarto día de postoperatorio, donde retiramos los drenajes, limpiamos la herida con alcohol y colocamos moldes de silicona maleable dentro de los contornos de la oreja, sosteniéndolos con tela adhesiva microporosa. En la herida colocamos una gasa pequeña. Completamos la curación con una banda ancha no compresiva de tela de algodón encima de un apósito, que el paciente utilizará para dormir durante 2 meses. Ya en la segunda curación, que realizamos a los 2 y los 4 días de la primera, dejamos la oreja con los moldes, pero sin cobertura adicional.

Resultados

Hemos realizado en total 133 reconstrucciones auriculares en casos de microtia virgen, de enero de 2011 a enero de 2020 (Tabla I) de los cuales 110 correspondieron a pacientes unilaterales y 23 fueron realizadas en 14 pacientes bilaterales, en los que 9 tuvieron reconstrucción de las 2 orejas y 5 solo de una, ya fuera por presentar una cirugía previa efectuada por otro profesional o porque al momento del presente estudio aún no habían finalizado su tratamiento.

En cuanto al sexo, de los unilaterales, 74 pacientes fueron de sexo masculino y 36 de sexo femenino, guar-

dando la proporción de 2:1 observada en la literatura; al igual que los casos bilaterales, que correspondieron a un 10.5% del total, tratándose de 8 pacientes de sexo masculino y 6 de sexo femenino.

La edad osciló entre los 10 y los 48 años (media de 16.6 años). En el 49% (65 casos) la intervención se realizó entre los 10 y los 12 años de edad; en el 29% (39 casos) entre los 13 y los 22 años; y en el 22% (29 casos) entre los 23 y los 48 años.

En cuanto al diagnóstico, de los 110 pacientes unilaterales estudiados, la mayoría, un 64.5% (71 casos) eran portadores de microtia aislada. Si bien sabemos que son todas microsomías hemiraneofaciales, denominamos microtias aisladas a aquellas que, a simple vista, no tienen cambios en ambas hemicaras. El otro 32% (35 casos) se distribuyó entre microsomías leves y moderadas, siempre considerando el grado de asimetría entre ambas hemicaras. Tuvimos solo 2 casos severos (2%), con compromiso orbitario, y 2 casos de síndrome de Goldenhar (2%). En el 69% (76 casos), la microtia fue del lado derecho, y en el 31% (34 casos) del lado izquierdo, en una proporción 2.23:1, siendo esta proporción lado derecho/lado izquierdo ligeramente mayor que la proporción 2:1 descrita en la literatura al respecto.

En cuanto a los casos bilaterales, todos cursaron con distintos grados de micrognatia; y en este grupo encontramos 2 casos con diagnóstico de síndrome de Goldenhar y 2 con diagnóstico de Treacher Collins.

Tabla I. Datos generales del grupo de estudio.

Número de pacientes		Varones	Mujeres
Unilaterales	110	74	36
Bilaterales	14	8	6

Número de intervenciones	
En unilaterales	110
En bilaterales*	23

*En 9 pacientes 2 orejas y en 5 pacientes 1 oreja)

Edad	media de 16.6 años
De 10 a 12 años	65 pacientes (49%)
De 13 a 22 años	39 pacientes (29%)
De 23 a 48 años	29 pacientes (22%)

Unilateralidad	76 derecha (69%)
	34 izquierda (31%)

Microtia aislada	71 pacientes (64.5%)
------------------	----------------------

Microtia asociada en unilaterales	
Microsomía leve / moderada	35 pacientes (32%)
Microsomía severa	2 pacientes (2%)
S. Goldenhar	2 pacientes (2%)
Microtia asociada en bilaterales	
S. Goldenhar	2 pacientes
S. Treacher Collins	2 pacientes

En cuanto al tipo de remanente micrótico (Tabla II), hubo diferencia entre el encontrado entre las microtias unilaterales y las bilaterales. En los casos unilaterales, la microtia lobular pequeña fue la más frecuente, con un 46% (51 casos), seguida de la microtia lobular grande con un 32% (35 casos) y la microtia conchal pequeña con un 17% (19 casos). La menos frecuente fue la microtia conchal grande con un 4.5% (5 casos). Por lo tanto, los diferentes tipos de abordaje fueron utilizados en porciones equitativas.

En cambio, de las 23 reconstrucciones efectuadas en los 14 pacientes bilaterales, la microtia lobular grande fue la más frecuente con un 53% (12 casos), seguida de la lobular pequeña con un 30% (7 casos), la conchal pequeña con un 13% (3 casos) y la conchal grande con un 4% (1 caso). Por lo tanto, el abordaje transfixiante fue el más utilizado. De estos pacientes, un 64% (9 casos) tenía remanentes simétricos, situación que resulta ideal para obtener una buena simetría postoperatoria en la vista de frente.

En cuanto a complicaciones, al tratarse de una de las cirugías más complejas dentro de la Cirugía Plástica, la reconstrucción auricular tiene una larga curva de aprendizaje. Debido a esto el índice de complicaciones disminuye a medida que aumenta la experiencia del cirujano. La complicación más frecuente de esta cirugía es la necrosis de piel, que en su mayoría provoca exposición cartilaginosa. Si la exposición es pequeña y se trata de forma adecuada no se infecta y cura sin consecuencias o con secuelas mínimas. Es por este motivo que el tejido autólogo es el material de elección para reconstruir una oreja.

Llamamos complicaciones leves a aquellas que se resuelven con curaciones o con revisión de la sutura; complicaciones moderadas a aquellas que requieren de la rotación de colgajos locales; y complicaciones severas a aquellas que demandan la utilización de un colgajo de fascia témporoparietal más un injerto de piel retroauricular contralateral para su resolución.

Tabla II. Remanente micrótico en los pacientes del grupo de estudio

	Unilateral	Bilateral
Lobular pequeño	51 (46%)	7 (30%)
Lobular grande	35 (32%)	12 (52%)
Conchal pequeño	19 (17%)	3 (13%)
Conchal grande	5 (4.5%)	1 (4%)

En nuestra serie, las complicaciones leves fueron del 7% (9 casos). El sitio más frecuente de exposición es el antitrago. Por lo general no revisten consecuencias y la maqueta permanece inalterada. En la minoría de los casos puede provocar la pérdida parcial o total del antitrago, sin alteración significativa en el resultado final. Cabe destacar que durante el levantamiento, esta pequeña estructura puede reconstruirse con un fragmento del cartílago costal que se había guardado debajo de la piel del tórax en el primer tiempo quirúrgico (Fig. 11).

Por lo que se refiere a las complicaciones moderadas fueron del 4.5% (6 casos). Llamamos complicación moderada cuando hay dehiscencia de herida con secreción serosa prolongada o cuando hay un sector de exposición que requiere de la rotación de excesos de piel o de colgajos locales para su resolución. La secreción serosa y la presencia de tejido de granulación de tipo gelatinoso son un mal pronóstico y por lo general derivan en reabsorciones parciales debido a que la presencia de este material y de líquido retrasa la integración

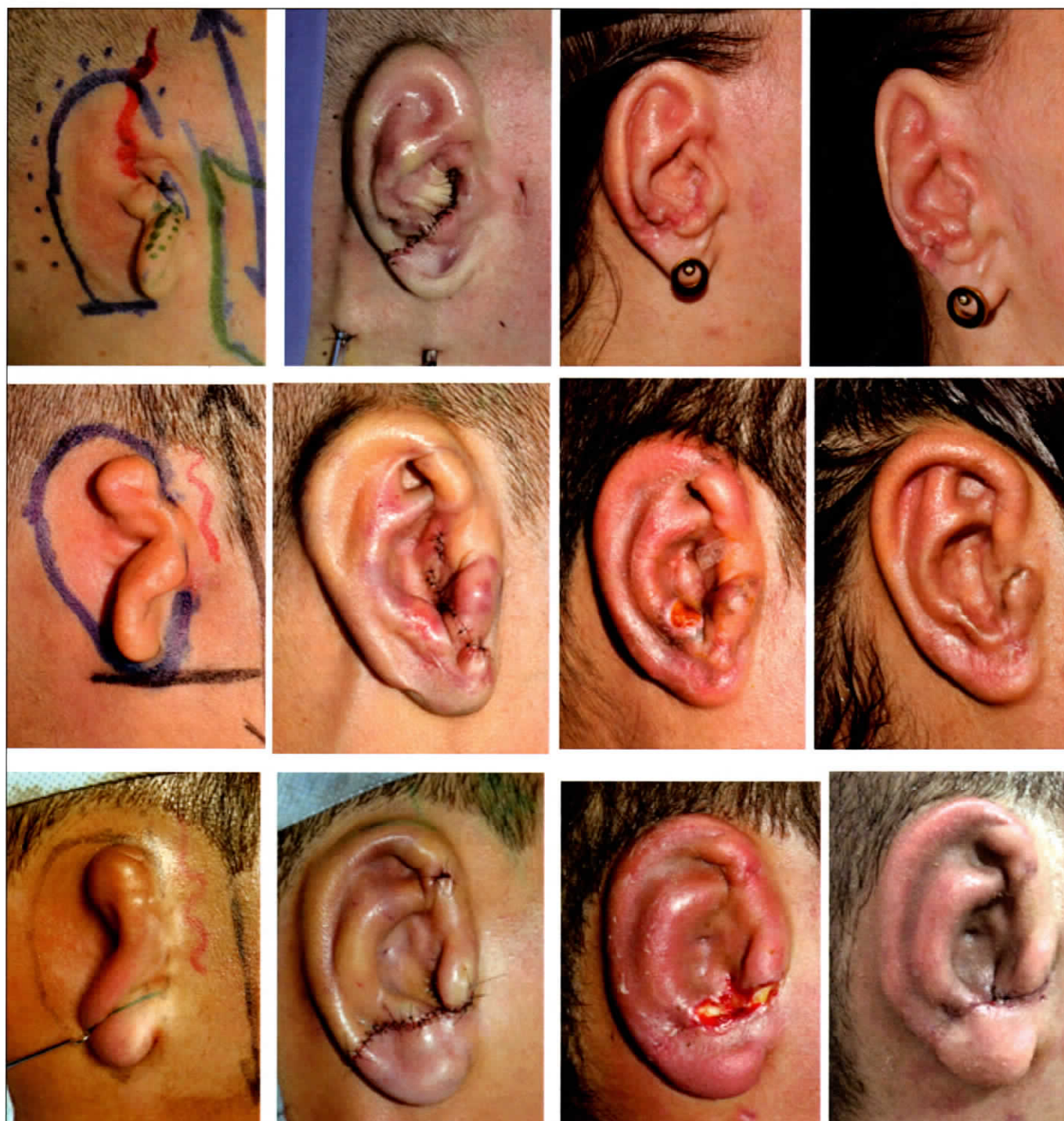

Figura 11. Complicaciones leves: en los dos primeros casos, exposiciones del antitrago que curan espontáneamente con solución de rifampicina y crema cicatrizante con sulfadiazina de plata; dejan secuela mínima que puede corregirse durante la reconstrucción del surco. Secuencia inferior: dehiscencia de herida resuturada previo reavivado de los bordes; no deja secuelas. Estas revisiones, si se realizan tempranamente, no requieren anestesia local ya que son completamente indoloras.

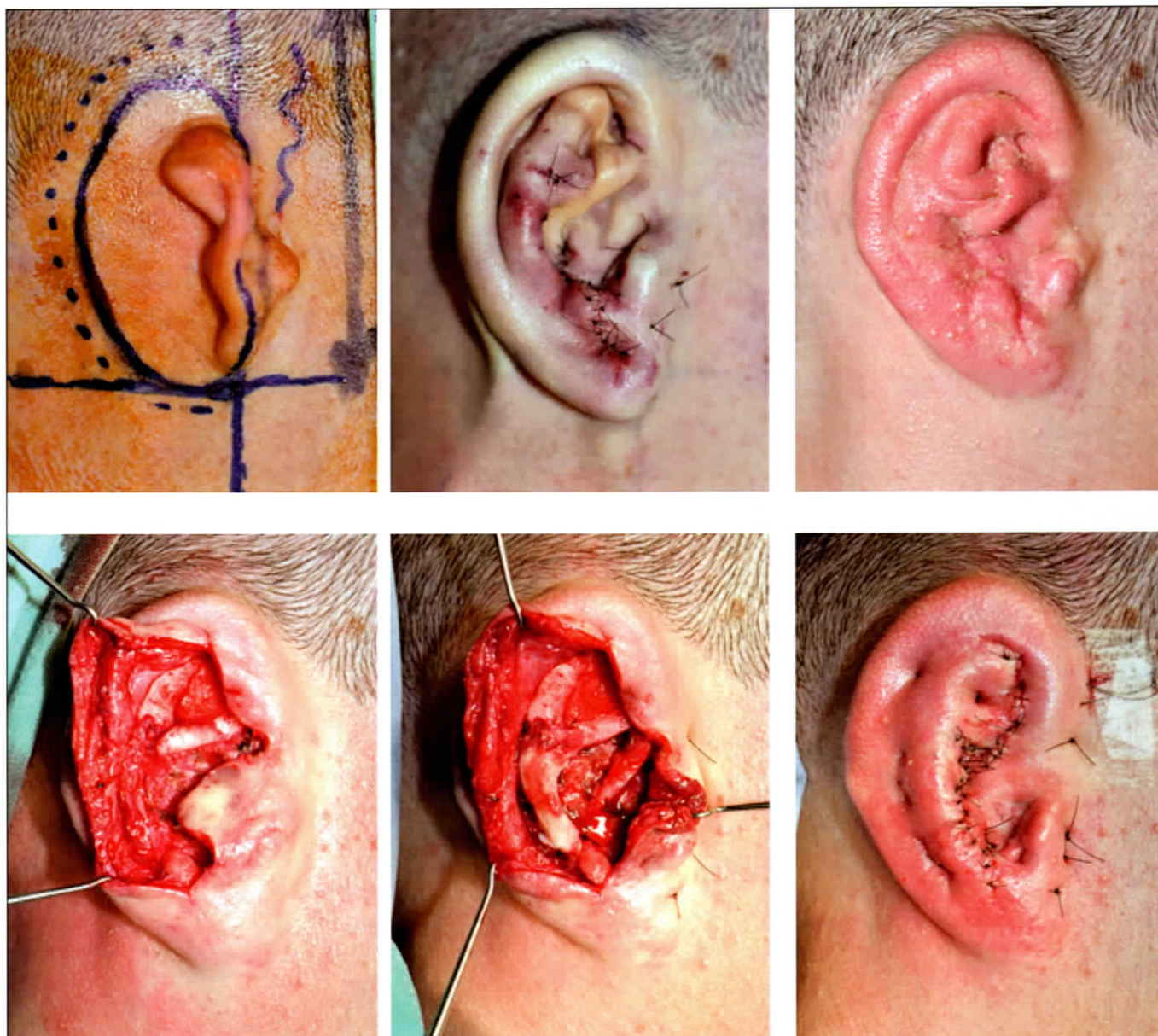

Figura 12. Complicaciones moderadas: secreción serosa prolongada en el postoperatorio con una limpieza tardía en la que se detectó tejido de granulación gelatinoso y derivó en pérdida parcial del antehélix (Sup. der., Inf. Izq.). El antehélix reparado en un procedimiento intermedio a los 6 meses con anestesia local, empleando el cartilago guardado bajo la piel del tórax y reservado para el levantamiento (Inf. centro). Resultado postoperatorio inmediato tras reparar el defecto (Inf. der.).

del cartilago. Hemos tenido 2 casos con pérdida parcial de antehélix que pudimos solucionar en un tiempo intermedio con el cartilago guardado debajo de la piel del tórax (Fig.12). Estos casos nos han enseñado que cuando encontramos líquido seroso no es suficiente la aspiración del mismo, sino que hemos de efectuar una limpieza temprana para evitar la formación de tejido de granulación y minimizar la reabsorción.

En cuanto a las complicaciones severas, en nuestra serie fueron del 3%. En 4 pacientes tuvimos que realizar un colgajo de fascia tēporoparietal para reemplazar necrosis extensas debidas fundamentalmente a incisiones más largas de lo conveniente. Si se ejecuta en forma temprana, es decir antes de la semana de confirmado el diagnóstico, la maqueta no sufre mayor deformación (Fig. 13).

Discusion

El cartilago costal es el material de elección para reconstruir una oreja, no sólo por su disponibilidad en cantidad suficiente y por sus características intrínsecas, sino porque es el único material que puede colocarse directamente debajo de la piel. No existe mejor cobertura para la oreja reconstruida que la piel local en términos de color, grosor, textura y aspecto estético. Es por esto que el manejo óptimo del remanente micrótico resulta fundamental para obtener un buen resultado en este tipo de intervención. Una vez dominado el arte de la talla, el cirujano comienza a darse cuenta de que el tratamiento de los tejidos blandos en la reconstrucción auricular no es sencillo, planteándose muchas dudas acerca de qué incisión tiene que utilizar en cada caso. La clasificación

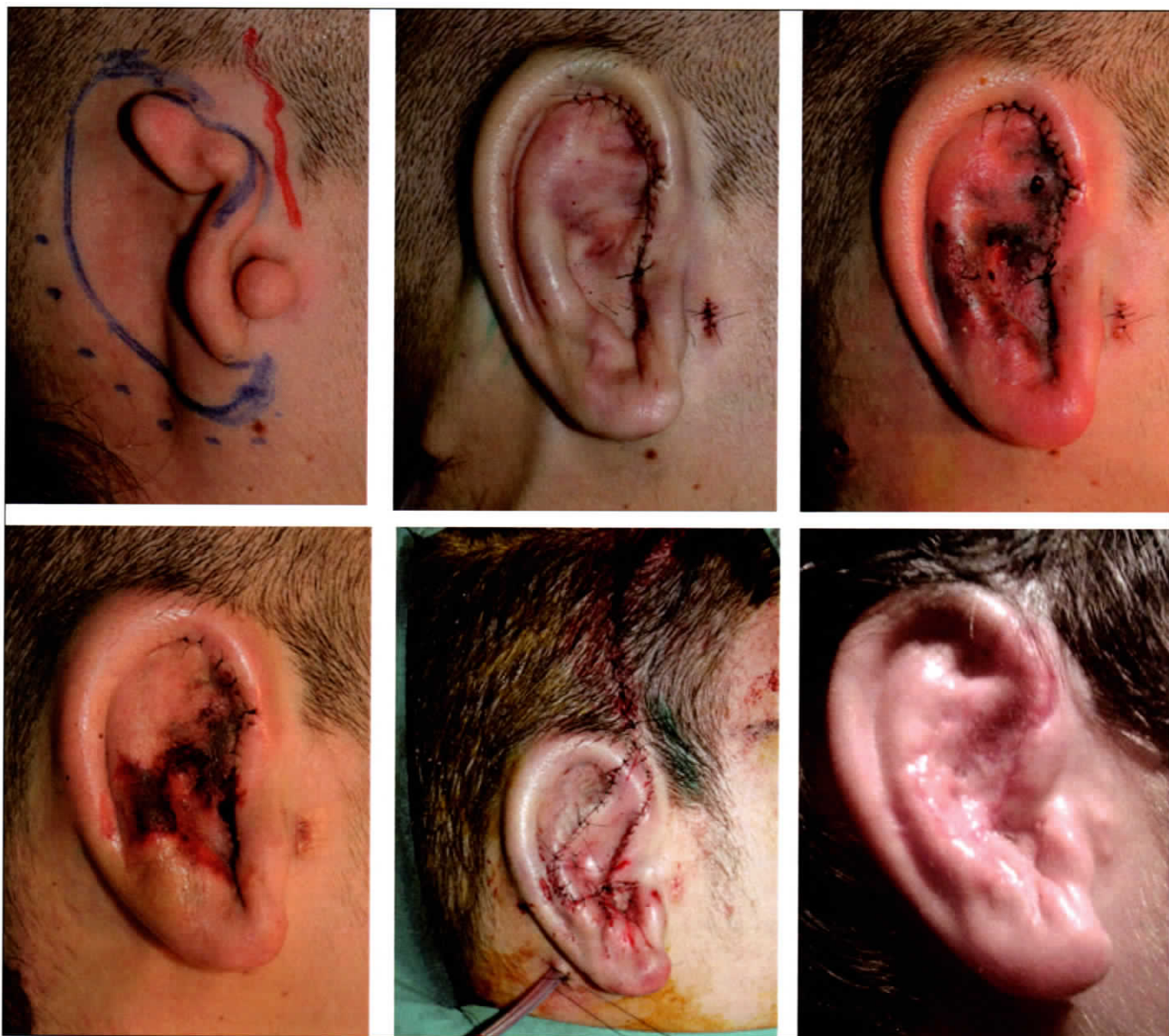

Figura 13. Complicaciones severas: incisión demasiado larga que compromete el tercio superior en paciente fumador (causa probable de la complicación) en la primera curación, al tercer día de la operación (Sup. der.). Al octavo día, área extensa de necrosis evidente, no susceptible de resolución con métodos conservadores (Inf. izq.); se planifica reemplazo con colgajo axial de fascia témporoparietal cubierto por colgajo de piel retroauricular total contralateral, realizado a los 14 días de la operación inicial (Inf. centro). El resultado final no se vió afectado, como se ve en la imagen a los 4 meses de evolución (Inf. der.).

de Nagata en microtia lobular por un lado y conchal pequeña/grande por otro, es una clasificación anatómica que no tiene correlación con el tipo de abordaje que está indicado realizar. Firmin describe 4 variantes de abordaje y también clasifica el tipo de maqueta a utilizar según sus piezas anatómicas, pero tampoco lo correlaciona con un tipo de remanente micrótico en particular.

El objetivo de este artículo es simplificar el tratamiento de los tejidos blandos, y para ello hemos reducido los tipos de abordaje a 2: la incisión, que como se dijo corresponde al tipo 3 b de Firmin, y la transfixión, que corresponde al tipo 2 de Firmin, correlacionando cada abordaje con una clasificación anatómica en la cual agregamos a la clasificación de Nagata otro subtipo que es el lobular pequeño, porque es el único de los 4 subtipos que proponemos en el cual está indicado el abordaje me-

dante incisión. En los otros 3 subtipos, tal y como hemos explicado en el apartado de técnica quirúrgica y como mostramos en imágenes en la Fig. 2, utilizamos el abordaje transfixiante. Esto simplifica muchísimo el diagnóstico y la elección del abordaje quirúrgico, disminuyendo en gran medida el porcentaje de error y optimizando la utilización del remanente micrótico del que se dispone en cada paciente.

El cirujano que ha realizado esta operación en forma aislada muy probablemente se haya topado con el remanente más común, que es el lobular pequeño. La técnica de Brent⁽³⁾ está considerada para este tipo de microtia asumiendo que el lóbulo se encuentra en buena posición, lo que no ocurre en todos los casos. Con la transposición lobular de Nagata⁽⁵⁾ ocurre lo mismo. Utiliza cicatrices amplias que requieren la conservación de un pedículo de

seguridad que no siempre está presente;⁽¹⁶⁾ esto puede deberse a la gran variabilidad anatómica en la vascularización de estos pacientes.⁽¹¹⁾ La conservación de este pedículo limita la correcta redistribución de la piel sobre el armazón, generando tensión en la parte posterior. Además, el lóbulo cutáneo por lo general se descalza del lóbulo cartilaginoso, generando dobles contornos poco deseables. Esta transposición lobular clásica corresponde al tipo 1 de Firmin, quien lo ha dejado de utilizar debido al mayor índice de necrosis de piel y debido a que una simple incisión vertical, por lo general ubicada en la zona del lóbulo, aporta una mayor superficie de piel para cubrir el armazón tridimensional de forma adecuada, minimizando las complicaciones. Este abordaje es tan versátil que puede utilizarse en todos los remanentes micróticos de lóbulo pequeño, incluso cuando el lóbulo se encuentra desplazado en sentido vertical o anteroposterior. Este es el tipo de abordaje que proponemos para la microtia lobular pequeña, ya que puede utilizarse en todos los casos sin importar si el remanente se encuentra en buena posición o desplazado. Realizamos una incisión más pequeña que la que propone Firmin, como puede verse en la Fig. 3, para preservar la circulación al máximo y minimizar el riesgo de complicaciones.

Cuando el cirujano comienza a dedicarse más de lleno a esta patología, encuentra muchas variantes anatómicas y necesita contar con una herramienta más útil para resolver todos los casos que se le presenten. Se han descrito en la literatura muchos abordajes, a nuestro entender muy complejos y difíciles de aplicar.⁽¹⁷⁾ Algunos autores, ante la presencia de remanentes de mayor tamaño, han recurrido a técnicas que dejan cicatrices demasiado extensas y que obligan a disecciones amplias,⁽¹⁸⁾ e incluso han llegado a descartar estos grandes remanentes para reemplazarlos con colgajos de fascia tórporparietal,⁽¹⁹⁾ para darse luego cuenta de que resulta inadmisiblemente descartar la mejor cobertura posible para una oreja que es la piel local solo por el solo hecho de tener dificultad en tratar el remanente micrótico, ideando soluciones mejores para este fin.⁽²⁰⁾ La presencia de un lóbulo ancho resulta sumamente favorable, ya que al utilizar el abordaje transfixiante se optimiza el tejido local para aportar piel delante y detrás del lóbulo, quedando el lóbulo suelto en la primera operación, factor que contribuye significativamente a la simetría de frente.

Como no se nos ha presentado en nuestra práctica, no forman parte de esta casuística los casos en los que la piel del remanente es suficiente en anchura y altura como para realizar un recambio del cartílago malformado por una maqueta de cartílago costal correcta desde el punto de vista anatómico, ya que son extremadamente raros, quizás esto se deba a que esta deformidad pasa desapercibida para la mayoría de los pacientes. Cabe mencionar que en estos casos una simple incisión colocada estratégicamente permite la extirpación del remanente malformado y la colocación de la nueva maqueta.

En cuanto a la edad de los pacientes en la que comenzamos a hacer esta cirugía, a los 10 años el niño está lo suficientemente maduro a nivel emocional y en términos de pensamiento abstracto como para decidir si quiere o no someterse a la intervención.⁽¹⁾ Un estudio hecho a adolescentes con microsomía hemirráneofacial indica un índice alto de satisfacción con el hecho de que los padres los hayan involucrado en la toma de decisiones en lo que respecta a sus tratamientos.⁽²¹⁾ También los pacientes manifiestan que las preocupaciones acerca del acoso escolar potencial no son motivo suficiente para someterse a una cirugía a temprana edad, y que es mucho más importante trabajar sobre la aceptación y la resiliencia personal. Al no tratarse de una operación con riesgo de vida, respetar al niño en su decisión es fundamental y jamás hemos accedido a operar a un niño que no haya mostrado interés y verdadero convencimiento para hacerlo. Los beneficios de incluir a los pacientes en la discusión acerca de la cirugía sobrepasan ampliamente el supuesto y no comprobado beneficio de operarlos cuando no pueden participar de la decisión, ya que en ese caso se estaría poniendo el foco en el manejo de la ansiedad de los padres y no sobre las necesidades del paciente. No está comprobado que exista sufrimiento significativo entre los 3 y los 9/10 años,⁽²²⁾ ya que la mayoría de los niños pequeños no suelen compararse, y nuestra experiencia y la de otros centros⁽¹⁾ nos muestra que los niños menores de 8 a 10 años no muestran interés en esta operación. Conocemos también niños que se sienten orgullosos y especiales y consideran que su microtia es un aspecto distintivo de su personalidad. El cirujano dedicado a la reconstrucción auricular debe estar muy atento a esto y hacérselo entender a los padres, ya que es el niño quien debe tomar la decisión y los padres, acompañar la misma. Cuando esto ocurre, la cirugía y el postoperatorio cursan sin inconvenientes.

Por otro lado, las frecuentes denostaciones a esta técnica, argumentando que deja cicatrices largas y deformidades torácicas permanentes, son falsas en la reconstrucción auricular actual, ya que en la experiencia que se presenta en los 133 pacientes no hemos encontrado deformidades clínicamente visibles a nivel torácico y las cicatrices resultantes de la toma de cartílago tienen un promedio de longitud de entre 3 y 4 cm (Fig. 9).

En cuanto a los cuidados postoperatorios, realizamos controles 2 veces por semana como promedio. Es frecuente ver acumulación de líquido hemático, sobre todo a nivel de la escafa, en la primera curación. En estos

316

casos es importante proceder a la aspiración del mismo con una aguja calibre 50/8 y efectuar el moldeado con silicona inmediatamente después para evitar el espacio muerto. Este procedimiento puede repetirse durante los controles postoperatorios en caso de ser necesario.

En cuanto a las complicaciones, consideramos que las complicaciones leves que hemos sufrido (7%) no deberían considerarse como tales ya que son inherentes al procedimiento y no tienen repercusiones en el resultado final, y no sería correcto sumarlas a aquellas que sí pueden alterarlo, como son las moderadas (4.5%) y las severas (3%). No hemos registrado pérdidas de reconstrucción inherentes a problemas en la cobertura cutánea. Estos porcentajes son menores a los publicados en la literatura, que oscilan entre el 17.9%⁽²³⁾ y el 22%.⁽²⁴⁾

Conclusiones

Para obtener buenos resultados en reconstrucción auricular y minimizar las secuelas, es fundamental tener una técnica depurada y cirujanos que dediquen su formación a esta área, y así evitar la utilización de materiales aloplásticos que requieren el sacrificio de la cobertura cutánea nativa. En este artículo simplificamos el abordaje de piel para que el cirujano que comienza con este tipo de cirugía y el que ya se encuentra comprometido con ella, encuentre parámetros claros y una guía para el diagnóstico anatómico de los complejos y variables remanentes micróticos mediante el uso de maniobras simples y prácticas y su correlación directa con el tipo de abordaje a utilizar en cada caso.

En nuestra experiencia, los 2 abordajes propuestos, incisión y transfixión, han permitido la resolución de todas las variables anatómicas encontradas en nuestra práctica y la decisión de cuándo utilizar uno u otro se desprende de la localización del lóbulo y de la maniobra de Firmin.

Dirección del autor

Dra. María Fernanda Valotta
3 de Febrero 986
CABA. Buenos Aires. Argentina
CP: 1426.

Correo electrónico: consultas@doctoravalotta.com

Bibliografía

1. **Henderson R., Moffat C., Stewart K.** UK Care Standards for the Management of Patients with Microtia and Atresia. Available at BAPRAS Website: www.bapras.org.uk/docs/default-source/default-document-library/microtia-and-atresia--care-standards-final-may-2019---updated-logos.pdf?sfvrsn=2 Pp. 26- 28.

2. **Tanzer R.C.** Total reconstruction of the external ear. *Plast. Reconstr. Surg. Transplant Bull.* 1959; 23(1):1-15.
3. **Brent B.** The correction of Microtia with autogenous cartilage grafts: I. The classic deformity. *Plast. Reconstr. Surg.* 1980; 66(1):13-21.
4. **Brent B.** Technical advances in ear reconstruction with autogenous rib cartilage grafts: personal experience with 1200 cases. *Plast. Reconstr. Surg.* 1999; 104(2):319-334.
5. **Nagata S.** A new method of total reconstruction of the auricle for Microtia. *Plast. Reconstr. Surg.* 1993; 92(2):187-201.
6. **Firmin F.** Reconstruction of the pinna in cases of microtia. *Rev. Laryngol. Otol. Rhinol. (Bord.)* 1997; 118(1):11-16.
- 7- **Firmin F.** Reconstrucción del Pabellón Auricular. En Lopez Cedrun JL (ed). *Cirugía Reconstruccion y Estética del Tercio Medio Facial.* Madrid, Aran, 2005, p. 365.
8. **Firmin F.** State-of-the-Art Autogenous Ear Reconstruction in Cases of Microtia. En Staudenmaier R (ed). *Aesthetics and Functionality in Ear Reconstruction.* Adv. Otorhinolaryngol. Basel, Karger, 2010, vol 68, Pp 25- 52.
9. **Firmin F.** Two- Stage Autologous Auricular Reconstruction. En Firmin F, Dusseldorp J, Marchac A. *Auricular Reconstruction.* New York: Thieme, 2017. Pp 3-80.
10. **Firmin F.** Principles of Two- Stage Autologous Ear Reconstruction. En Firmin F, Dusseldorp J, Marchac A. *Auricular Reconstruction.* New York: Thieme, 2017. Pp 20-21.
11. **Marquez-Gutierrez E.A., Gutierrez Gómez del Hierro C., Rodríguez Quintero J.H. et al.** Descriptive analysis of the arterial supply to the auricle in patients with unilateral microtia. *Plast. Reconstr. Surg. Glob. Open.* 2017;5(12):e1594.
12. **Walton R., Beahm E.K.** Auricular reconstruction for microtia: Part II. Surgical Techniques. *Plast. Reconstr. Surg.* 2002; 110(1):234-249.
13. **Kasrai L., Snyder- Warwick A.K., Fisher D.M.** Single- stage autologous ear reconstruction for microtia. *Plast. Reconstr. Surg.* 2014;133: 652.
14. **Bauer B.S.** Reconstruction of microtia. *Plast. Reconstr. Surg.* 124 (Suppl.) 14e.
15. **Firmin F.** Congenital malformations. En Firmin F, Dusseldorp J, Marchac A. *Auricular Reconstruction.* New York: Thieme, 2017. P. 83.
16. **Firmin F.** Ear reconstruction in cases of typical microtia: Personal experience based on 352 microtic ear corrections. *Scand J Plast Reconstr Hand Surg;* 1998;32: 35-47.
17. **Zicheng X, Zhang R, Zhang Q et al.** New strategies for remnant ear treatment in lobule- type microtia reconstruction. *Plast Reconstr Surg* 2018; 142: 471-479.
18. **Park C.** Modification of two- flap method and framework construction for reconstruction of atypical congenital auricular deformities. *Plast Reconstr Surg* 1997; 99: 1846-1857.
19. **Park C, Lew DH, Yoo WM.** An analysis of 123 temporoparietal fascial flaps: Anatomic and clinical considerations in total auricular reconstruction. *Plast Reconstr Surg* 1999; 104:1295-1306.
20. **Park C.** An algorithm and aesthetic outcomes for a coverage method for large - to medium - remnant microtia: I. Coverage in the one - stage erect position. *Plast Reconstr Surg* 2012; 129:803e.
21. **Hamilton KV et al.** Exploring the medical and psychosocial concerns of adolescents and young adults with craniofacial microsomia: A qualitative study. *The Cleft-Palate-Craniofacial Journal.* 2018; 55(10):1430-1439.
22. **Steffen A., Wollenberg B., König I.R, Frenzel H.** A prospective evaluation of psychosocial outcomes following ear reconstruction with rib cartilage in microtia. *J Plast. Reconstr. Aesthet. Surg* 2010; 63 (9):1466-1473.
23. **Mandelbaum R.S., Volpicelli E.J., Martins D.B. et al.** Evaluation of 4 outcomes measures in microtia treatment: exposures, infections, aesthetics, and psychosocial ramifications. *Plast. Reconstr. Surg. Glob. Open* 2017; 5: e 1460.
24. **Long X., Yu N., Huang J et al.** Complication rate of autologous cartilage microtia reconstruction: A systematic review. *Plast. Reconstr. Surg. Glob. Open* 2013; 1: e 57.